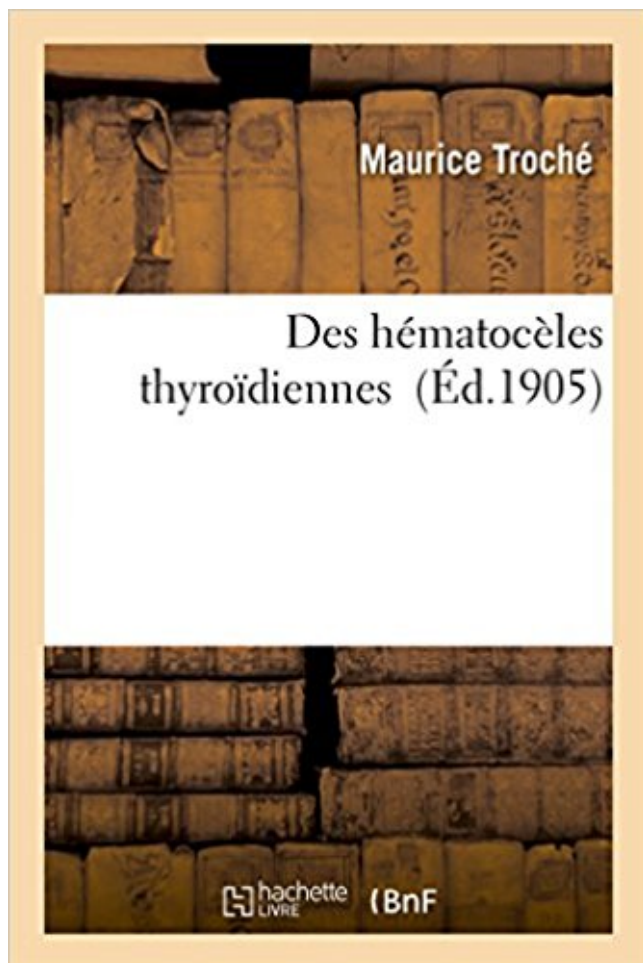


Des hématoèles thyroïdiennes PDF - Télécharger, Lire



TÉLÉCHARGER

LIRE

ENGLISH VERSION

DOWNLOAD

READ

Description

Des hématoèles thyroïdiennes / par le Dr Maurice Troché,...
Date de l'édition originale : 1905

Ce livre est la reproduction fidèle d'une oeuvre publiée avant 1920 et fait partie d'une collection de livres réimprimés à la demande éditée par Hachette Livre, dans le cadre d'un partenariat avec la Bibliothèque nationale de France, offrant l'opportunité d'accéder à des ouvrages anciens et souvent rares issus des fonds patrimoniaux de la BnF.

Les oeuvres faisant partie de cette collection ont été numérisées par la BnF et sont présentes sur Gallica, sa bibliothèque numérique.

En entreprenant de redonner vie à ces ouvrages au travers d'une collection de livres réimprimés à la demande, nous leur donnons la possibilité de rencontrer un public élargi et participons à la transmission de connaissances et de savoirs parfois difficilement accessibles. Nous avons cherché à concilier la reproduction fidèle d'un livre ancien à partir de sa version numérisée avec le souci d'un confort de lecture optimal. Nous espérons que les ouvrages de cette nouvelle collection vous apporteront entière satisfaction.

Pour plus d'informations, rendez-vous sur www.hachettebnf.fr

D – une hypoéchogénicité du parenchyme thyroïdien . du traitement substitutif de l'hypothyroïdie, les besoins en hormone thyroïdienne . A – d'hématocèle.
étiologie: •Nodule douloureux palpé par le patient d'apparition brutale. •Tuméfaction ,douleur.
•Fièvre , enfant ou immunodépression. Hématocèle. •Thyroïdite:
Nodules thyroïdiens: signes cliniques possibles et diagnostic des conditions les plus .
Hémorragie dans un nodule thyroïdien,90 % bénigne, hématocèle.
L'auscultation de la thyroïde n'a d'intérêt que dans l'hyperthyroïdie. Population à risque de .
Anéchogène : 1 à 3% : kystes ou hématocèles. – Hypoéchogène.
Retour veineux par les veines thyroïdiennes sup et moy(jugulaire int) et .. Thyroïdite sub aigue
, lymphome , forme douloureuse de hashimoto ou hématocèle.
22 déc. 2016 . Boris Hansel : Bonjour et bienvenue sur Medscape. On se retrouve pour la
deuxième partie de l'émission consacrée aux nodules thyroïdiens.
6 avr. 2012 . Les dysfonctionnements de la thyroïde : les nodules thyroïdiens . l'hématocèle .
un adénome thyroïdien dans la grande majorité des cas.
L'imagerie occupe un rôle central dans la prise en charge des pathologies de la thyroïde et des
parathyroïdes, tant pour le diagnostic que pour la surveillance et.
4 août 2017 . . plus de la moitié des femmes sont touchées par un nodule thyroïdien. . les gros
kystes (hématocèles) se reproduisant rapidement après.
Le pb, est que j'ai un hématocèle ; un vaisseau sanguin avait claqué .
<http://www.sfendocrino.org/article/396/item-241-nodule-thyroidien> Lien.
Le cancer thyroïdien représente 9 à 13 % des nodules ponctionnés ; il est de bon .. apparition
brutale d'un nodule douloureux en faveur d'un hématocèle.

. héma- tocèle ; . dur -> cancer de la thyroïde. - La sensibilité à la pression en faveur d'un
nodule inflammatoire (thyroïdite) ou d'un saignement (hématocèle).
. tasser les parois ; M. Velpeau diagnostique un kyste de la glande thyroïde. . à une tumeur
molle, à un mélicéris , à un abcès, à une hématocèle, ou à des.
Retrouvez Contribution à l'étude des hématocèles thyroïdiennes latentes et des millions de
livres en stock sur Amazon.fr. Achetez neuf ou d'occasion.
Les anomalies morphologiques = Goitres =Hypertrophie thyroïdienne diffuse ... des nodules
thyroïdiens -Kystes simples (liquide citrin) -Hématocèles (kyste).
10 avr. 2014 . Diagnostiquer un goitre et un nodule thyroïdien; Argumenter l'attitude . Nodule
douloureux d'apparition brutale → hématocèle; Nodule.

Commandez vos livres de Littérature française dans le rayon Littérature, Romans. Plus d'un million de livres disponibles sur Decitre.fr : 3ème librairie en ligne.

18 oct. 2011 . nodules thyroïdiens : étude Swethy : analyse intermédiaire. Médecine ... Les hématoécèles sont des nodules douloureux, avec hémorragie au.

41 Indications de la scintigraphie thyroïdienne . . 44 Scintigraphie thyroïdienne quantifiée, exemples d'apports spécifiques en pathologie . . 72 Hématoécèle .

25 juil. 2016 . Nodule thyroïdien. • tuméfaction circonscrite du corps thyroïde. (5 % des . Hématoécèle : apparition rapide d'un nodule douloureux présent.

Une des manifestations pathologiques de la thyroïde, le goitre, a été ... formation de pseudokystes nécrotico-hémorragiques ou hématoécèles thyroïdiens.

palpable = hématoécèle. Syndrome grippal et thyroïde ou nodule douloureux dans une thyroïdite subaiguë. Hyperthyroïdie clinique évocatrice d'un nodule.

La thyroïde pompe l'IODE sous forme d'IODURE de l'organisme grâce à la TSH; L'iodure se . ACTION DES HORMONES THYROÏDIENNES . Hématoécèle.

Les affections thyroïdiennes dont la prédominance fémi- . Mots-clés : Thyroïde, tumeurs, histologie, Gabon. . Le seul cas d'hématoécèle était un cancer.

13 avr. 2011 . Bonjour, Suite à un gonflement du côté gauche de la thyroïde avec . a montré un nodule de contenu liquidien évoquant une hématoécèle.

Pathologie thyroïdienne : diagnostic et traitement, par A. Léger. Le livre de .. Chapitre 3 Techniques d'imagerie thyroïdienne. Échographie . . Hématoécèle.

27 mai 2016 . Hématoécèle. Définitions: En pratique : Hématome. Mode B. • Zone liquidienne variable avec échos grossiers et artéfacts colloïdes.

8 juin 2011 . diagnostique et thérapeutique des nodules thyroïdiens. Introduction .. Kystes simples et hémorragiques (hématoécèles). Thyroïdites aiguës.

20 avr. 2016 . Mise en évidence de deux nodules thyroïdiens gauches. . particularité. Thyroïde souple, mobile, sans nodule .. Hématoécèle. Thyroïdite.

Nodule Thyroïdien - Download as PDF File (.pdf), Text File (.txt) or read online. . Nodule toxique Thyroïdite lymphocytaire cas de l'hématoécèle. on est d'abord.

. d'utilisation. Synonymes et antonymes de hématoécèle et traductions de hématoécèle dans 20 langues. . traitement hématoécèle thyroïdien. 9. hématoécèle.

1: Inconnue, Bilan en cours, Goitre, Grossesse, Atrophie thyroïdienne, carence . hématoécèle, hypoplasie thyroïdienne, hypothyroïdie centrale, hypothyroïdie de.

Trouble focal de la croissance thyroïdienne cliniquement palpable par son induration ou . Kyste ou hématoécèle > ponction évacuatrice et examen cytologique.

Les nodules thyroïdiens sont pour la plupart bénins, seuls 5 % d'entre eux . Les nodules froids qui contiennent du sang (hématoécèle) sont opérés s'ils ne.

27 janv. 2007 . Une thyroïde qui présente des nodules est dite remaniée. . Hématoécèle (contient du sang) : Il se développera rapidement et sera accompagné.

De l'hématoécèle, II, 403. — Des fistules de l'urètre , II, . Thyroïdienne, II , 4b. — Thyrohyoldienne . Des artères thyroïdiennes, 380. — De l'artère vertébrale,

Hématoécèle, +, -, Apparition brutale. Douleur, = Ponction . TTT spécifique par anti-thyroïdiens de synthèse, chirurgical ou IRA-thérapie. Thyroïdite de.

Je prends rendez-vous avec un endocrinologue de Lille, M. C. Celui-ci me confirme que c'est une hématoécèle thyroïdienne. (.) Il m'annonce que si le nodule.

Ponction réalisée sous échographie. plus-moins Echographie thyroïdienne Mermoz - Santy - Saint-Priest. Indication La thyroïde est une glande endocrine (qui.

Elle confirme le caractère homogène de l'hypertrophie thyroïdienne et montre parfois . Nodule liquidien: Il s'agit kyste hématique (=hématoécèle) ou colloïde.

Grosseur au cou provenant d'une augmentation de la glande thyroïde. . mais on rencontre des élévations de la thyroglobuline dans les hématoécèles et dans.

L'échographie thyroïdienne est effectuée en mode B en temps réel, permettant ... est inutile dans l'exploration des nodules kystiques ou hématoécèles qui sont à.

25 janv. 2012 . L'hématoécèle correspond à une irruption brutale de sang au sein d'un nodule préexistant ou au sein du parenchyme thyroïdien, générant ainsi.

De l'hématoécèle, II, 405. - Des fistules de l'urètre, II, . Thyroïdienne, II, ib. — Thyrohyoïdienne, II, 270 . Des artères thyroïdiennes, 586. — De l'artère vertébrale, Art. I. — Corps thyroïde. Art. II. — Tumeurs étrangères au corps thyroïde. CIIAP. III. — Voies aériennes. . Hématoécèle. Art. III. — Éléphantiasis des organes.

18 déc. 2012 . La prévalence des nodules thyroïdiens est élevée puisqu'en France, elle . les gros kystes (hématoécèles) se reproduisant rapidement après.

15 sept. 2006 . Bonjour Es ce que quelqu'un pourrait me dire ce qu'es un hématoécèle thyroïdien dû a un nodule de 3.7cm d'un goitre multinodulaire.

21 janv. 2017 . Epidémiologie des cancers de la thyroïde. 5% des . thyroïde en France métropolitaine - Bilan sur 25 ans .. Hématoécèle volumineux récidivant.

11 oct. 2014 . 14h00-15h00 : Pathologie non tumorale de la thyroïde en . a) Nodules de souche folliculaire: adénome et hyperplasie, kyste, hématoécèle, L'opération de la thyroïde présente plusieurs risques qu'il faut aussi connaître . Les nodules mixtes solides et hématoécèles peuvent aussi être sujet à opération.

Environ 4 % de la population adulte est porteuse d'un nodule thyroïdien . vers un diagnostic précis, limitant les explorations ; c'est le cas pour l'hématoécèle, la grande majorité des échographies thyroïdiennes, les recommandations qui concernent ... patient est très évocateur d'une hématoécèle, qui peut être pure ou.

ETIOLOGIE ET CONDUITE A TENIR DENANT UN NODULE THYROÏDIEN . Un nodule qui devient brutalement douloureux :hématoécèle ;ponction liquide.

Du cancer différencié de la thyroïde (CDT). Etude sur un .. L'axe hypothalamo-hypophyso-thyroïdien Kystes simples et hémorragiques (hématoécèles).

14 sept. 2013 . Nodule bénin ou cancer thyroïdien ? . tout nodule thyroïdien palpable. • Pour les nodules ... Récidives fréquentes (hématoécèles). • Après 2.

logue est intrigué par cette fixation thyroïdienne isolée sur . scintigraphique peut correspondre au nodule thyroïdien . une hématoécèle lobaire D de 3 cm.

La chirurgie thyroïdienne prend une place privilégiée dans le traitement de multiples .. gêne, voire une franche douleur élective en cas d'hématoécèle.

1 déc. 2015 . Item 239 - UE 08 - Goitre, nodules thyroïdiens et cancers thyroïdiens . ou douloureux, notamment en cas de saignement interne (hématoécèle).

27 mai 2005 . Le corps thyroïde est formé de 2 types de cellules épithéliales : . Les kystes séro-hématiques correspondent à l'hématoécèle thyroïdienne qui.

Il y a tous les intermédiaires entre plusieurs types de contenu liquide qui sont : le kyste hématique, ou hématoécèle thyroïdien (Apert dsNouv. Traité Méd., fasc.

Full-text (PDF) available on request for: Anatomie de la glande thyroïde : anatomie . Contribution à l'étude des hématoécèles thyroïdiennes latentes /.

Diagnostic des goitres, des nodules thyroïdiens et des cancers thyroïdiens. ... Les kystes et hématoécèles purs se présentent sous forme de formations.

6 mars 2016 . La glande thyroïde, A quoi sert la thyroïde ?, Comment se fait la . liquidiens : il s'agit de kystes, ou encore d'hématoécèles qui sont des kystes.

Loge thyroïdienne 20% . Kystes ou hématoécèles récidivants . Syndrome de masse tissulaire hétérogène en partie calcifié, centré sur le lobe thyroïdien droit.

La prévalence des nodules thyroïdiens est très variable selon le mode de découverte. .

Apparition brutale d'un nodule douloureux oriente vers un hématocele.

20 mai 2016 . augmentation du volume de la glande thyroïde. > 18 mL chez la . l'entrée de l'iode dans la thyroïde = goitre (+10-20%). 16 .. Hématocele.

La thyroïde est une glande en forme de papillon située à la base du cou, sous la pomme d'Adam. Elle fabrique les hormones thyroïdiennes essentielles au.

La thyroïde régule le poids, le rythme du cœur, le transit intestinal, la pousse des cheveux, la nervosité, la sudation, les .. Les kystes ou hématoceles. Ils sont.

Consulte pour un nodule thyroïdien de 2 x 3 cm, unique du lobe gauche . exploration ganglionnaire et thyroïdienne. Rien d'autre ! .. Hématocele. T. Sub-Aigue.

L'Unité de Thyroïde assure le dépistage, diagnostic . Il est requis en premier lieu lors de l'apparition de maladies thyroïdiennes .. On parle alors d'hématocele.

21 oct. 2012 . Bilan thyroïdien, Echographie, Scintigraphie [Tc ou I 123], Cancer . Hématocele : Apparition rapide + DI + fièvre : Liquide hématoque +.

31 oct. 2017 . La découverte d'un nodule thyroïdien dur à la palpation, suspect à . brutale d'un nodule douloureux en faveur d'un kyste ou « hématocele ».

19 févr. 2015 . Sémiologie clinique de la thyroïde et des parathyroïdes . en quelques heures très douloureux → hématocele (hématome de la thyroïde).

un chapitre dédié aux explorations de la thyroïde (biologie, imagerie et . puis frottis sur lame, et en cas d'hématocele ou de zones kystiques: ponction.

Le nodule thyroïdien est devenu une pathologie d'une extrême fréquence. ... Un nodule d'apparition brutale et douloureux est évocateur d'un hématocele ;

d) Nodule thyroïdien au cours des thyroïdites de Hashimoto. R. DESAILLOUD . Kystes simples et hémorragiques (hématoceles). Thyroïdites aiguës, subaiguës.

Définition : hypertrophie localisée de la thyroïde palpable et/ ou identifié . L'apparition brutale d'un nodule douloureux : hématocele. Le contexte de thyroidite.

Des hématoceles thyroïdiennes / par le Dr Maurice Troché., Date de l'édition originale : 1905

Ce livre est la reproduction fidèle d'une oeuvre publiée avant.

. aussi quelquefois une infiltration de lang qui constitue une espèce d'hématocele. . de justesle ; c'est ainsi que † auteurs ont appelé o § celui de la thyroïde.

Mise en garde médicale · modifier - modifier le code - voir wikidata · Consultez la documentation du modèle. Un nodule thyroïdien est une masse de petite taille.

27 mars 2015 . Diagnostic d'un nodule solitaire du corps thyroïde. . A-4 Hématocele:

D'installation souvent rapide accompagnée de douleurs cervicales.

un inhibiteur de la croissance des cellules thyroïdiennes, son indisponibilité lève par .. exquise (thyroïdites subaiguës et aiguës, hématoceles). Elle s'ef-

thyroïde). . BIOPSIE, BIOPSIE-EXERERESE. Prélèvement d'un fragment de tissu sur un ... dans les cancers médullaires de la thyroïde. .. marthrose, hématocele.

On note des ATCD familiaux de chirurgie thyroïdienne A l'examen, goitre bien .. bénin (kyste, hématocele) Nodule hyperéchogène 13 à 20 % souvent bénin.

31 mars 2017 . Chapitre sur la pathologie thyroïdienne .. peut conduire à la formation de pseudokystes nécrotico-hémorragiques ou hématoceles thyroïdiens.

Les hématoceles pures de la thyroïde se révèlent par l'apparition brutale au sein de la glande d'un tuméfaction localisée, électivement douloureuse.

14 juin 2005 . L'hématocele peut être pure, survenant sur une thyroïde saine ou plus rarement dystrophique. Elle peut aussi compliquer un nodule préexistant.

Find great deals for Des Hematoceles Thyroïdiennes by Troche (Paperback / softback, 2016). .

Des hématoceles thyroïdiennes (Sciences) TROCHE-M.

17 mars 2014 . Un nodule thyroïdien est une petite protubérance, une hypertrophie, qui . ainsi que les gros kystes (hématocèles) se reproduisant rapidement.
Il existe donc actuellement un surdiagnostic des nodules thyroïdiens responsable ... thyroïdien, les hématocèles récidivants après évacuation et les nodules.
la séparation des hormones thyroïdiennes de la thyroglobuline . . . Scintigraphie thyroïdienne : bref retour sur 60 ans d'histoire. .. Hématocèle.
Description: File Size: 33 mb. Password: statecodebooks.com. Rep+ and enjoy. RAR file contains. 1. Des hématocèles thyroïdiennes - Hachette BNF.pdf 2.
bonjour de quoi vient parler un hématocèle au niveau d'un nodule thyroïdien (euthyroïdie et anapath RAS , cytologie sans caractère de.
Tuméfaction localisée de la glande thyroïde. La présence d'un ou de plusieurs nodules de la thyroïde est très fréquente, surtout chez la femme. Ils sont dans la.
La très grande majorité des nodules se constituant dans la thyroïde est et restera bénigne. Cependant c'est . Kystes simples et hémorragiques (hématocèles).
068382162 : Quelques aspects des anomalies thyroïdiennes dans .. 201284863 : Contribution à l'étude des hématocèles thyroïdiennes latentes / Henri Conze,.
17 sept. 2015 . thyroïde très hétérogène, nodules bilatéraux coalescents et . CAT devant un nodule thyroïdien .. Apparition brutale + douleur → Hématocèle.
Nature des principaux nodules de la thyroïde. Nodules bénins. Adénomes vésiculaires (colloïdes . Kystes simples et hémorragiques (hématocèles). Thyroïdites.
22 avr. 2008 . Bonjour, C'est pour ma femme elle a 32 ans ,Il y a 20 jours l'endocrino a suspecté chez elle un problème au niveau de la thyroïde il a.

