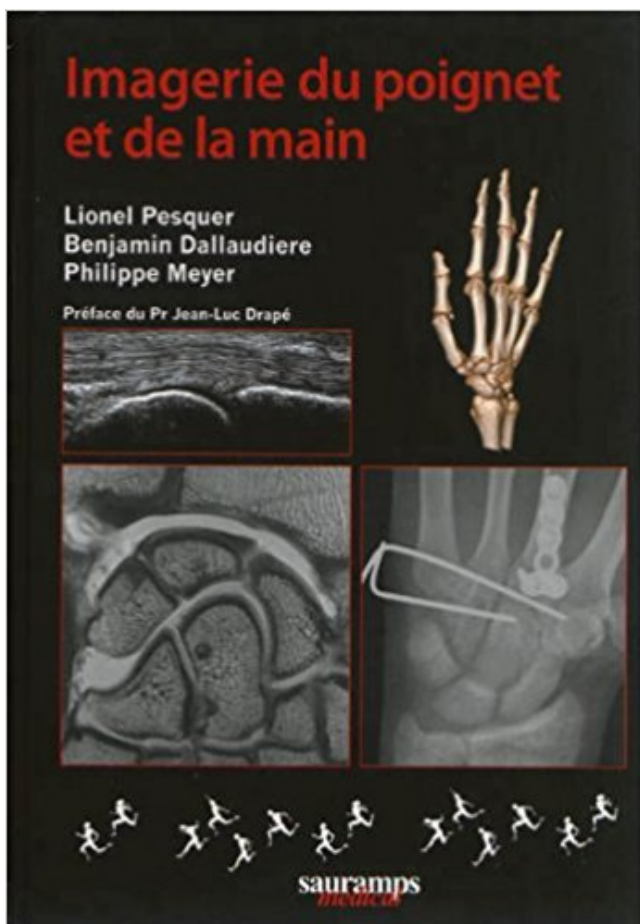


Imagerie du poignet et de la main PDF - Télécharger, Lire



TÉLÉCHARGER

LIRE

ENGLISH VERSION

DOWNLOAD

READ

Description

Les livres francophones sur l'imagerie du poignet et de la main sont rares et déjà anciens alors que de nombreuses avancées ont été faites ces dernières années aussi bien dans les pathologies traumatiques que rhumatismales inflammatoires. Toutes les modalités d'imagerie ont ainsi trouvé leur place dans la stratégie diagnostique. Les limites mais aussi les points forts de chaque technique doivent être bien connus des cliniciens et des radiologistes. Il persiste trop souvent encore des erreurs de prise en charge comme la demande d'un bilan ligamentaire du poignet par une IRM simple ou une demande trop tardive d'échographie ou d'IRM pour la recherche d'une lésion de Stener du pouce; A l'heure des contraintes économiques, un tel ouvrage démontre l'importance de l'imagerie ostéo-articulaire et propose une stratégie cohérente offrant la meilleure prise en charge des pathologies exposées. Le point fort de ce livre est de rapporter la grande expérience des radiologues de la Clinique du Sport de Bordeaux et des spécialistes du poignet de la région. Tout praticien ayant à prendre en charge les pathologies du poignet et des doigts trouvera les données pratiques qui lui seront nécessaires pour demander ou réaliser une imagerie de grande qualité.

1 crête du radius. 2 tubercule du scaphoïde. 3 crête du trapèze. 4 bord ext. du 1er métacarpien. 5 bord externe du trapézoïde. 6 bord interne du 5ème méta.

Imagerie du poignet et de la main, Godefroy, Sauramps Eds. Des milliers de livres avec la livraison chez vous en 1 jour ou en magasin avec -5% de réduction .

Découvrez et achetez Imagerie du poignet et de la main (GETROA). Livraison en Europe à 1 centime seulement!

16 déc. 2006 . Centre d'imagerie ostéo-articulaire. Clinique du sport de . Pathologie du poignet fréquente chez le sportif ... Golf : main G chez un droitier.

Découvrez Imagerie du poignet et de la main le livre de Collectif sur decitre.fr - 3ème libraire sur Internet avec 1 million de livres disponibles en livraison rapide.

IRM du poignet, IRM des mains. Exploration des structures osseuses, nerveuses, tendineuses et ligamentaires du poignet et de la main dans le bilan de.

IMAGERIE DU POIGNET ET DE LA MAIN. Auteur : COLLECTIF. Editeur : SAURAMPS MEDICAL; Date de parution : 27/06/2001. Voir toutes les caractéristiques.

Présentation. Public cible - titulaire DES en Radiodiagnostic - titulaire d'un diplôme étranger de spécialiste en Radiodiagnostic Calendrier Décembre à juin

22 déc. 2016 . Tumeur du poignet et de la main. . Accueil / DIU Imagerie ostéo-articulaire /. L'imagerie des tumeurs. DIU d'imagerie musculosquelettique en.

13 févr. 2014 . Imagerie de la main et du poignet. La main et le poignet. Les tendinopathies du poignet. Les lésions du Ligament triangulaire du carpe.

16 janv. 2013 . Tout traumatisme de la main et du poignet, même le plus bénin en .. sur l'apophyse styloïde et c'est finalement l'imagerie (radios et scanner si.

29 mai 2017 . La main est un outil merveilleux, mais aussi un monde complexe, une . ce sentiment et mis du temps à nous familiariser avec son imagerie.

Temporarily out of stock. Order now and we'll deliver when available. We'll e-mail you with an estimated delivery date as soon as we have more information.

universitaire de rééducation et d'appareillage en chirurgie de la main. ... La fracture de poignet constitue l'une des fractures les plus fréquemment rencon-

14 juin 2015 . Les autres moyens d'imagerie sont demandés en fonction de leur apport . doigts et de la main, les tendinites et ténosynovites du poignet sont.

Imagerie du poignet et de la main L'exploration du poignet s'est considérablement améliorée grâce aux progrès de l'imagerie moderne. Le couple.

du poignet et de la main chez le sportif. Dr Philippe LAFUMA . POIGNET ET MAIN. Les fractures les plus fréquentes : . IMAGERIE. ➤ Rx : 4 incidences.

4 sept. 2014 . Cette méthode est basée sur les points d'ossifications de la main visualisée . Une radiographie de la main et du poignet gauche de face est.

L'exploration du poignet s'est considérablement améliorée grâce aux progrès de l'imagerie moderne. Le couple radiographie/échographie est devenu.

17 déc. 2012 . L'imagerie médicale est certainement l'un des domaines qui a le plus . Les radiographies du poignet et de la main gauche peuvent être.

29 janv. 2014 . Mains et poignets : Instabilité du carpe. Orateur : Alain Blum-Moyse. Objectifs
Connaître les principaux ligaments stabilisateurs du carpe.

Le poignet (provenant du poing) est une articulation située entre la main et l'avant-bras. .

Examen du poignet. Examen d'imagerie médicale. L'examen clinique.

La tunisie medicale : Article medicale Intérêt de l'Imagerie par Résonance Magnétique .

Imagerie par résonance magnétique, main, poignet synovite, érosion.

Les radiographies du poignet/ de la main constituent un des éléments clés dans la . du poignet et nécessite d'autres examens (échographie, imagerie par.

24 mai 2014 . Prise en charge des lésions ligamentaires du poignet. C. BOLLMANN . Imagerie des tumeurs cartilagineuses de la main. A. LARBI. 9h55.

IRM Bachaumont » Centre de radiologie : Imagerie médicale Paris . Tête; Cerveau; Crâne; Cou; Epaule; Coude; Poignet; Main; Lominaire; Rachis cervical.

Institut Montpelliérain de la Main et du Membre Supérieur. . Le carpe (ou le poignet) est constitué par un assemblage très précis de huit . Il faut en cas de doute pratiquer une IRM (imagerie par résonance magnétique) ou un scanner.

Anatomie IRM du poignet: coupe axiale, pondération T1. Image 1. 1, Muscle et tendon fléchisseur ulnaire du carpe. 2, Ulna. 3, Tendon extenseur ulnaire du.

POIGNET DOULOUREUX. Bilan clinique. Imagerie . Entorse ? Radiographies centrées sur le poignet . Vue d'ensemble : mains et poignets de face.

5 avr. 2017 . Le diagnostic clinique de kystes de la main et du poignet est habituellement évidente, et l'imagerie est traitée lorsque l'emplacement ou.

Chirurgie de la main, du poignet et du coude · Chirurgie Thoracique et Vasculaire . Imagerie médicale - Scanner - IRM · Laboratoire de biologie médicale.

De la naissance à la puberté, la radiographie de la main et du poignet . les clichés publiés dans l'atlas de Greulich et Pyle à celui du poignet de l'enfant.

Imagerie du poignet et de la main, Lionel Pesquer, Benjamin Dallaudière, Sauramps Eds. Des milliers de livres avec la livraison chez vous en 1 jour ou en.

La main, du fait de sa fonction de préhension, est un organe de structure anatomique complexe composée, outre les nombreux os, muscles, ligaments et.

12 janv. 2016 . Benoist Capon. Imagerie du poignet traumatique : CD-ROM d'auto-enseignement. ... Imagerie du poignet et de la main : quel examen choisir?

Scaphoïde; off Lunatum; off Pisiforme; off Triquetrum; off Hamulus de l'hamatum; off Hamatum; off Capitatum; off Trapézoïde; off Trapèze; off 5ème métacarpien.

Grâce au partenariat de la Clinique La Colline avec ID Imagerie & Développement, nous simplifions votre quotidien et vous faisons bénéficier de solutions.

Le centre d'imagerie medicale regroupant 2 centres et un cabinet de radiologie pres de Lyon, vous propose : échographie doppler, Irm, scanner, imagerie.

Votre médecin vous a prescrit une IRM du poignet suite à une radio ou une . Vous serez allongé sur le ventre, la main concernée en avant, en position.

Votre médecin vous a prescrit un scanner du coude ou du poignet : vous . pour le poignet : sur le ventre, le bras tendu vers le scanner, la main posée à plat.

Imagerie du poignet et de la main. Voir la collection. De Collectif. 20,00 € . Imagerie mentale - Thérapie en miroir. Philippe Codine, Isabelle Laffont, Jérôme.

Ostéo-articulaire : scanners osseux et arthro-scanners du poignet, du coude, de l'épaule, de la cheville, du genou et de la hanche, pour les bilans cartilagineux,.

Imagerie des lésions traumatiques des tendons des doigts. In : D Godefroy, D Le Viet, J

Rodineau et coll. Imagerie du poignet et de la main, GETROA, opus.

29 Mar 2009 . Les traumatismes du poignet sont très fréquents. Il s'agit généralement de fractures, d'entorses ou bien de luxations. Les auteurs présentent.

Différents exposés sur l'anatomie et les méthodes d'exploration radiologique du poignet, le poignet traumatique et notamment les différents types d'instabilité,.

Imagerie médicale : Description du déroulement d'un examen d'IRM à Clinique Paris Lilas - CEPIM (Centre de l'Est . IMAGERIE. IRM . poignet, main, doigts.

traumatiques du poignet dans le service de radiologie et d'imagerie ... Figure 4a : Vue antérieure des articulations du poignet et de la main (côté droit). Cranial.

Coude, main, poignet, cheville, pied furent les stars et vous trouverez dans ce Gel Contact toute la passion des moni- teurs de la SIMS pour ces petites articula-.

IMAGERIE DE LA MAIN ET DU POIGNET IMAGERIE DE LA MAIN ET DU POIGNET - PESQUER & COLL SAURAMPS MEDICAL.

Introduction. • La pathologie traumatique de la main est extrêmement fréquente .. Zeitoun F, Dubert T, Frot B. Imagerie du poignet et de la main : quel examen.

Notre équipe de chirurgie de la main y assure des consultations. . Ce centre bénéficie d'un service d'imagerie avec radiologie, échographie, scanner et IRM.

17 oct. 2014 . La radiographie standard, la tomodensitométrie et l'IRM par . du poignet droit suite à une chute sur la paume de la main droite.

8 déc. 2014 . Imagerie médicale : que remboursent l'Assurance maladie et la complémentaire . Radio d'un membre (bras, coude, main, pied, poignet...).

Le lunatum (le semi-lunaire en ancienne nomenclature) est un os de la première rangée du carpe dont le rôle fonctionnel, en duo avec l'os scaphoïde, est fondamental dans la biomécanique du poignet. . Vue antérieure de la main gauche (vue palmaire). L'os Lunatum est montré en rouge. Description de cette image,.

Le poignet correspond à la zone de mobilité située entre l'avant-bras et la main. Le poignet est une chaîne articulaire, c'est à dire un ensemble d'articulation.

Site dédié au sport et aux pathologies liées à la pratique du sport.

3. Échographie du poignet et de la main :.....Erreur ! Signet non défini. 4. Imagerie par résonance magnétique du poignet et de la main :..Erreur ! Signet.

L'exploration radiographique du poignet et de la main est d'indication journalière. . voire d'autres méthodes d'imagerie dans un second temps (arthrographie,.

Noté 0.0/5 Imagerie du poignet et de la main, Sauramps Médical, 9782840238980. Amazon.fr ✓ : livraison en 1 jour ouvré sur des millions de livres.

Le centre d'imagerie médicale de la clinique Ambroise Paré dispose d'une IRM, . vertébrale, bassin, hanche, genou, cheville, pied, épaule, poignet, main...

Request (PDF) | Explorations d'image. from Benoît Rousselin, Laurent Sarazin and Didier Godefroy.

IRM du poignet. Vous serez surveillé par votre radiologue à travers une vitre, qui peut également communiquer avec vous à l'aide d'un microphone.

Imagerie tendons poignet main P. Mathieu - Read more about imagerie, tendons, poignet, mathieu and www.clubortho.fr.

Le poignet est constitué des articulations radio-carpiennes et médio-carpiennes. Les os de la main sont reliés par les articulations carpo-métacarpiennes,.

Caducee.net vous propose un article sur traumatologie fracture poignet.asp. . sur la main, le carpe jouant alors le rôle d'une enclume sur laquelle le radius vient . L'imagerie des pathologies liées au sport : images des différentes fractures et.

15 juil. 2016 . La radiographie osseuse est un examen qui utilise l'imagerie médicale . tibia,

péroné) et supérieurs (humérus, radius, cubitus); Les os des mains et des pieds. . le genou, la cheville mais aussi l'épaule, le coude et poignet.

20 sept. 2006 . La chirurgie de la main, et plus récemment du poignet, sont devenues exigeantes sur le plan du diagnostic. La réalisation de l'examen.

14 sept. 2017 . Anatomie du poignet en IRM - Atlas du corps humain en imagerie en .. du poignet et de la main (carpe, métacarpe, éminence hypothénar,.

Séminaire d'Imagerie. LE RACHIS. du 20 au 22 septembre 2018. Hôtel Negresco, Nice. en préparation. Inscription en ligne. Séminaire d'Imagerie. Zermatt.

Imagerie du poignet et de la main. Message par DR_MAARCHA le Jeu 15 Mai 2014, 13:22. Par ici un livre très important pour tout radiologue , orthopédiste et.

TECHNIQUES D'IMAGERIE : PROGRÈS ET LIMITES. L'échographie de première intention. L'utilisation récente de sondes échographiques à haute réso-.

IMAGERIE DU POIGNET. TRAUMATIQUE. Frédéric ZEITOUN. Centre d'imagerie médicale Eylau ... fléchisseurs des doigts de la main droite, non réductible.

L'imagerie du poignet est actuellement incontournable dans la prise en charge . duisent par une douleur de la paume de la main, majorée par la préhension.

L'imagerie du poignet est actuellement incontournable . une imagerie avec opacification articulaire (étude .. L'exploration de la main en pathologie sportive.

Le réflexe d'amortir une chute avec la paume de la main, provoque une mise en hyper extension de l'articulation du poignet. Les ligaments qui maintiennent les.

L'enchondrome est la tumeur bénigne osseuse la plus fréquente au niveau de la main et du poignet. Environ 40% de ces tumeurs apparaissent au niveau de la.

Vous trouverez ici certains des diaporamas d'imitation que vous avez peut être déjà découvert à l'Espace Main..ainsi que le programme d'imagerie motrice.

16 nov. 2004 . En résumé. 48. Examen Echographique mains et poignets. 47. Examen IRM et échographique du poignet. 46. IRM et échographie du coude G.

Conférence Clinique Drouot. Traumatisme main/poignet. Quelle imagerie en 2014? Jonathan Silvera , Laurence Bellaiche.

Radiographie bilatérale de la main et/ou du poignet, selon 1 incidence sur un seul cliché de face -

Radiologie, Scanner, IRM, Scintigraphie, TEP, Echographie, Mammographie, Doppler, TEPscan à Lille, Lomme, Seclin, Lambersart, Lille Sud.

La résonance magnétique (IRM) est un examen diagnostique de fine pointe utilisant un champ magnétique et des radiofréquences pour la visualisation des.

10 nov. 2017 . Imagerie médicale : remboursements et prises en charge . Radio d'un membre (bras, coude, poignet, hanche, cheville...) : 27,50 € ;; Radio.

24 avr. 2017 . Chapitre 4 Imagerie du poignet et de la main 4.1 Imagerie du poignet A. Ponsot Pathologie fracturaire Fracture du scaphoïde La fracture du.

L'imagerie médicale regroupe un ensemble d'examen très divers : radio, échographie, scanner, IRM . Radio d'un membre (bras, coude, main, pied, poignet...).

IRM poignet / main / doigt, IRM hanche. IRM genou, IRM cheville / pied. IRM membre inférieur (cuisse / jambe), IRM mammaire. IRM pelvis féminin, IRM prostate.

Une livre indispensable pour tous les manip-radios. La chirurgie de la main et du poignet exige un diagnostic précis. D'où l'importance des examens.

Le centre radiologique Bachaumont est spécialisé dans l'investigation des pathologies du membre supérieur : main , poignet, épaule, plexus, nerfs.

3 Atteinte scapho-lunaire: DISI . De face: rupture des arcs de Gilula. signe de l 'anneau - scaphoïde couché. Diastasis inter osseux > 2mm (sensibilisé par.

Imagerie des tendons du poignet et de la main. Philippe MATHIEU. G.Morvan, M.Wybier, V.Vuillemin-Bodaghi, J.Busson. 5 rue Alfred Bruneau, Paris.

Trouvez rapidement un radiologue à Paris et prenez rendez-vous gratuitement en ligne en quelques clics.

Détail du séminaire IMAGERIE DE LA MAIN ET DU POIGNET et site du service de radiologie B de l'hôpital Cochin à Paris et du séminaire annuel de radiologie.

(Digital System Imaging) Le DSI est un système numérisé d'imagerie amplifiée. Un bilan radiologique de la main et du poignet doit obligatoirement comprendre.

8 oct. 2013. Les livres francophones sur l'imagerie du poignet et de la main sont rares et déjà anciens alors que de nombreuses avancées ont été faites.

Repères et mesures utiles en imagerie ostéo-articulaire. CHAPITRE. 8. Poignet. CRITÈRES DE QUALITÉ DES CLICHÉS RADIOGRAPHIQUES. MESURES. bord latéral de la main contre la plaque, inclinaison neutre, coude fléchi à 90° ;

16 avr. 2017. Les 33 ligaments du complexe articulaire du poignet peuvent être étudiés. Les examens complémentaires reposent sur l'imagerie invasive :

clinique et imagerie. DIU Chirurgie de la main. Service de Chirurgie. Incidences scaphoïdes : supination, extension du poignet, inclinaison ulnaire, inclinaison.

24/02/13 Bilan de débrouillage radiologique Bilan à la fois : Techniques d'imagerie main et poignet Ph thelen RIM Maussins Nollet – systématique : voir.

Chute en flexion dorsale sur le poignet. Traumatismes ulnaires du poignet → plutôt micro-trauma : - atteinte ... erreurs d'appréciation : clinique ↔ imagerie.

Le poignet et la main sont, par leur situation, fréquemment exposés aux traumatismes. Ils sont également volontiers atteints dans les rhumatismes.

